

Case Report

Systemic Lupus Erythematosus dengan Manifestasi Tidak Biasa

Systemic Lupus Erythematosus with Uncommon Manifestations

Limdawati Kwee

*Department of Internal Medicine Faculty of Medicine Maranatha Christian University
Jl. Prof. Drg. Suria Sumantri MPH No.65 Bandung 40164
Email: limdawati@gmail.com*

Received: October 26, 2020

Accepted: February 18, 2021

Abstrak

Systemic Lupus Erythematosus (SLE) adalah penyakit autoimun yang ditandai dengan pembentukan autoantibodi yang menyerang berbagai sistem organ tubuh. SLE memiliki manifestasi klinis dan kelainan laboratorium yang beragam. Penderita SLE yang datang dengan manifestasi efusi pleura sangat jarang sehingga kerap kali tidak terdiagnosis sejak dini, padahal dengan diagnosis dini dan penatalaksanaan yang tepat, angka kekambuhan dan komplikasi dapat menurun, kualitas hidup penderita SLE juga menjadi lebih baik. Penelitian ini adalah penelitian yang bersifat kualitatif deskriptif dengan pendekatan studi kasus. Laporan kasus ini membahas seorang wanita muda yang datang dengan gagal nafas akibat efusi pleura masif. Pasien diketahui memiliki riwayat gangguan hematologis berupa trombositopenia yang kronis. Selama perawatan pasien mengalami kelainan psikiatri berupa delirium dan halusinasi. Pasien kemudian didiagnosis sebagai SLE berdasarkan kriteria EULAR/ACR 2018 dengan derajat aktivitas penyakit tergolong berat. Pasien memberikan respon yang baik dengan terapi induksi steroid, azatioprin, dan hidroklorokuin. Dari laporan kasus ini dapat disimpulkan bahwa diagnosis SLE perlu dipertimbangkan pada kasus efusi pleura dengan riwayat trombositopenia kronis dan kelainan psikiatri. Penatalaksanaan SLE berat secara dini dan tepat akan memberikan prognosis yang baik.

Kata kunci : *Systemic Lupus Erythematosus ; gagal nafas; efusi pleura; neuropsikiatri SLE*

Abstract

The systemic lupus erythematosus (SLE) is an autoimmune disease characterized by the formation of autoantibodies that attack various organ systems. Patients with SLE who present with pleural effusion are so rare that they are often not diagnosed early. Whereas with early diagnosis and proper management, the rate of recurrence and complications can decrease, the quality of life for people with SLE will also be better. This research is descriptive qualitative research with a case study approach. This case report discusses a young woman who presented with respiratory failure resulting from a massive pleural effusion. The patient is known to have a history of chronic hematological disorders in the form of thrombocytopenia. During treatment, the patient developed psychiatric disorders in the form of delirium and hallucinations. The patient was then diagnosed as SLE based on the 2018 EULAR / ACR criteria with the degree of disease

Case Report

activity classified as severe. The patient responded well to steroid induction therapy, azathioprine, and hydroxychloroquine. It was concluded that the diagnosis of SLE should be considered in cases of pleural effusion with a history of chronic thrombocytopenia and psychiatric disorders. Early and appropriate management of severe SLE will provide a good prognosis.

Keywords: *systemic lupus erythematosus; respiratory failure; pleural effusion; neuropsychiatric SLE*

Pendahuluan

Systemic Lupus Erythematosus (SLE) adalah penyakit autoimun yang memiliki manifestasi klinis, kelainan imunologi, laboratorium, perjalanan penyakit serta komplikasi penyakit yang beragam. Manifestasi klinis SLE tersering di Indonesia adalah artritis, lesi kulit dan mukosa, nefritis, malaise, dan demam. Sementara manifestasi laboratorium SLE tersering adalah ANA dan anti dsDNA positif, limfopenia, dan anemia hemolitik.^{1,2,3,4} Manifestasi klinis yang beragam ini tidak selalu muncul bersamaan sehingga menyulitkan dokter untuk menegakkan diagnosis penyakit SLE secara dini.

Pleuritis terjadi pada 43% pasien SLE dan sering berhubungan dengan nyeri dada, dengan ataupun tanpa efusi pleura.⁵ Efusi pleura sebagai manifestasi awal SLE sangat jarang dan hanya terjadi pada 1% penderita SLE.⁶ Laporan kasus ini membahas penderita SLE berat dengan manifestasi efusi pleura yang disertai gangguan hematologi dan neuropsikiatri.

Presentasi Kasus

Seorang wanita, 30 tahun, dibawa ke IGD RS dengan keluhan sesak nafas. Sesak dirasakan sejak sekitar sebulan yang lalu, memberat sejak 3 hari terakhir, disertai rasa nyeri di dada kanan terutama saat menarik nafas. Keluhan lain berupa cepat lelah saat beraktivitas dan terdapat bengkak di wajah, tangan, dan kaki sejak dua bulan terakhir. Tidak ada keluhan batuk, nafas berbunyi mengi, nyeri menelan, sesak mendadak di malam hari, maupun jantung berdebar. Tidak ada keluhan demam, lesi kulit, sering sariawan, nyeri sendi, mual muntah, perubahan BAK dan BAB, penurunan berat badan signifikan, maupun perdarahan.

Enam bulan yang lalu, pasien pernah dirawat di RS karena diare, saat itu didiagnosis sebagai radang usus dan hipoalbuminemia. Tiga bulan kemudian, pasien kembali dirawat di RS dan dicurigai menderita demam berdarah Dengue karena hasil pemeriksaan trombosit rendah. Sejak saat itu pasien mengaku tidak pernah merasa sehat, badan sering terasa pegal dan lemas,

Case Report

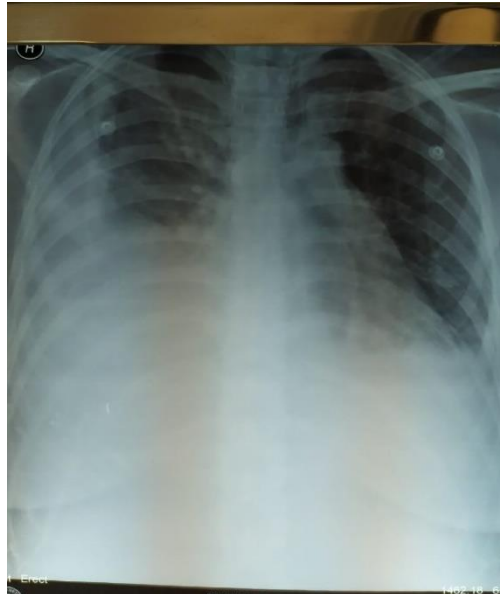
dan saat kontrol pasca rawat inap dikatakan kadar trombosit masih rendah. Pasien hanya mengonsumsi jamu herbal secara rutin untuk keluhannya tersebut.

Tidak ada riwayat penyakit yang signifikan di keluarga pasien. Pasien sudah menikah dan memiliki seorang anak. Pasien tidak mengikuti program KB. Siklus haid pasien teratur. Pasien tidak merokok maupun minum alkohol; tidak ada riwayat alergi. Pasien sempat bekerja sebagai karyawan bank namun berhenti sejak 3 bulan yang lalu.

Pemeriksaan fisik saat di IGD menunjukkan pasien dalam keadaan sakit berat, kesadaran compos-mentis, tekanan darah 84/ 48 mmHg, nadi 138 x/menit, respirasi 32 x / menit, suhu 36,8 °C, saturasi oksigen 82% dengan O₂ 8 LPM. Pemeriksaan fisik yang signifikan berupa edema anasarca, konjungtiva pucat, dan suara nafas vesikular menghilang di lapang paru kanan.

Pasien dirawat di ruang ICU, dilakukan resusitasi cairan kristaloid dan pemasangan vasokonstriktor norepinefrin drip, pemasangan NGT dan kateter urin. Pemeriksaan penunjang awal menunjukkan anemia normokrom normositer, leukositosis dengan dominan netrofil, trombositopenia (Hb 7,7 g/dL, Ht 25%, Leukosit 25.300/mm³, Trombosit 60.000 /mm³, MCV 96 fl, MCH 29 pg/mL, MCHC 30 g/dL). Kadar elektrolit dan gula darah dalam batas normal (Na 134 mEq/L, K 4,1 mEq/L, GDS 111 mg/dL). Terdapat peningkatan kadar kreatinin (2,81 mg/dL) dengan ureum normal (48,3 mg/dL), penurunan serum albumin (1,4 g/dL). Analisis gas darah menunjukkan metabolik asidosis terkompensasi dan hipoksemia (pH 7,38, pCO₂ 17,9 mmHg, pO₂ 62 mmHg, HCO₃ 10 mEq/L, saturasi O₂ 93,2 %, kelebihan basa -12,3 mmol/L). Berdasarkan hasil AGD tersebut, pasien didiagnosis sebagai gagal nafas tipe 1 sehingga dilakukan intubasi endotrakeal. Serum laktat hanya sedikit meningkat sebesar 2.1 mmol/L sehingga kurang menunjang diagnosis sepsis sebagai etiologi syok. Pemeriksaan urinalisis menunjukkan proteinuria, hematuria mikroskopis, pyuria, dan silinder abnormal (protein 2+, eritrosit banyak, leukosit 12 – 15/HPF ditemukan bakteri coccus, silinder granular +, dan silinder hialin +). Pada pemeriksaan foto toraks didapatkan kesan efusi pleura kanan masif, kardiomegali. (Gambar 1). Dilakukan pemeriksaan kultur urine, aspirat endotrakeal untuk pemeriksaan gram, resistensi mikroorganisme dan BTA, serta pemberian antibiotika empiris Cefotaxim 2x1 gr iv dan Moxifloxacin 1 x 400 mg iv.

Case Report

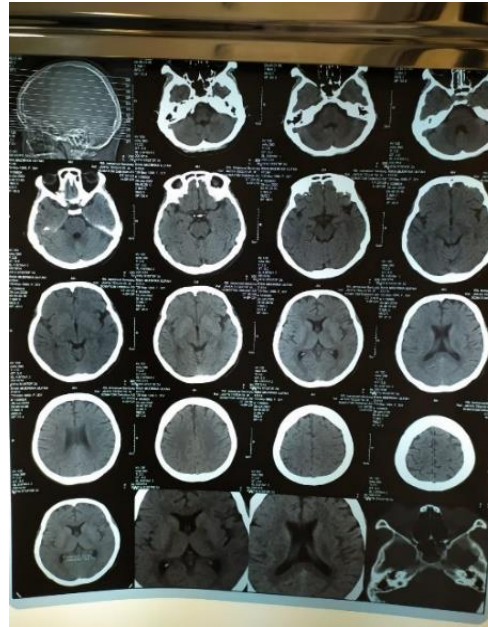


Gambar 1 Foto Toraks Pasien Menunjukkan Efusi Pleura Kanan Masif

Pada hari kedua perawatan, USG toraks dilakukan dengan hasil tampak cairan bebas bergema halus dengan jumlah sedang sampai banyak dalam rongga pleura kanan. Dilakukan tindakan torakosentesis sebanyak 200 ml cairan pleura warna kuning. Analisis cairan pleura menunjukkan tes Rivalta positif, jumlah sel meningkat (8200 /mm³, PMN 90%, MN 10%), berat jenis meningkat (1,030), total protein 5,3 g/dL, glukosa 3 mg/dL, Adenosin Deaminase (ADA) sedikit meningkat (42,9 U/L), dan pada sitologi tampak sel radang non spesifik serta beberapa sel menyerupai sel LE. Diagnosis klinis pada saat ini adalah efusi pleura kanan dengan etiologi suspek *Systemic Lupus Erythematosus* (SLE). Untuk menegaskan diagnosis SLE pada pasien ini, dilakukan pemeriksaan imunologi ANA, anti dsDNA dan C3. Hasil menunjukkan ANA metode ELISA reaktif 9,83 (nilai normal < 1) ; anti dsDNA 1135 (nilai normal < 200), dan C3 menurun 25,9 (nilai normal 84 – 160).

Pada hari ke-tiga perawatan, pasien mengalami gangguan kesadaran berupa halusinasi, bicara inkoheren, delirium dan agitasi. Pasien dirujuk ke spesialis neurologi dan spesialis kesehatan jiwa. Gambar 2 adalah CT Scan kepala yang menunjukkan adanya infark minimal di periventrikular kiri daerah kapsula interna.

Case Report



Gambar 2 CT Scan Kepala Menunjukkan Infark Minimal Periventrikular Kiri Daerah Kapsula Interna

Pada hari ke-tiga perawatan, pasien ini diberi terapi induksi metilprednisolon 500 mg/hari intravena selama 3 hari, kemudian dilanjutkan dengan metilprednisolon oral 3 x 16 mg/hari. Pasien juga mendapatkan imunosupresan Azatioprin (AZA) 2 x 50 mg/hari. Untuk manifestasi neuropsikiatri SLE (NPSLE), pasien mendapatkan terapi psikoedukatif, Haloperidol 2 x 1,5 mg/hari dan Triheksifenidil 1 x 1 mg/hari sebagai obat simtomatik. Berdasarkan hasil CT Scan kepala, ahli neurologi memberikan terapi aspilet 1x80 mg/hari dan piracetam 3 x 1200 mg/hari. Pasien juga diberi transfusi dua unit *Packed Red Cell* (PRC) karena kadar Hb di bawah 8 g/dL disertai ketidakstabilan hemodinamik. Pemberian antibiotik dilanjutkan hingga hari ke 10, albumin oral diberikan 3x2 kapsul/hari selain pemberian diet ginjal per NGT.

Pada hari ke-tujuh perawatan, ekstubasi berhasil dilakukan, parameter hematologi rutin dan fungsi ginjal membaik (Hb 8,4 g/dL, Ht 27%, Leukosit 15.500/mm³, Trombosit 168.000/mm³, kreatinin 0,6 mg/dL). Manifestasi gejala neuro-psikiatri pasien masih dominan, selama dua minggu perawatan di RS, pasien tetap apatis dengan afek datar. Pada hari ke-empat belas, kondisi klinis pasien stabil, tidak terjadi rekurensi efusi pleura, sehingga pasien diperbolehkan pulang dan dirawat jalan dengan edukasi keluarga bahwa manifestasi NPSLE dapat bertahan cukup lama dan dianjurkan kontrol rutin hingga target tatalaksana SLE tercapai.

Case Report

Pasien ini datang untuk kontrol ke poliklinik dua minggu setelah pulang rawat dengan keadaan klinis yang baik, kesadaran sudah compos-mentis, tidak ada rekurensi efusi pleura, tidak ditemukan tanda infeksi baru. Pemberian steroid dosis diturunkan hingga 0,5 mg/kgBB/hari, azatioprin dilanjutkan, dan pasien direncanakan mendapat hidroklorokuin setelah pemeriksaan funduskopi. Untuk mencegah efek samping steroid, pasien diberi suplementasi kalsium dan vitamin D setiap hari.

Diskusi

Pasien pada kasus ini datang dengan gagal nafas akibat efusi pleura masif unilateral. Beberapa etiologi dari efusi pleura adalah gagal jantung, keganasan, infeksi tuberkulosis (TB), pneumonia, hidrotoraks hepatic. Etiologi efusi pleura berhubungan erat dengan epidemiologi lokal dan karakteristik populasi seperti usia dan status sosioekonomi, sebagai contoh pasien dengan efusi pleura akibat TB cenderung berusia muda dibandingkan dengan efusi akibat gagal jantung. Anamnesis, pemeriksaan fisik, dan penunjang yang baik termasuk analisis cairan pleura merupakan hal yang fundamental untuk mengidentifikasi etiologi spesifik dari efusi pleura.^{7,8} Pada kasus ini analisis cairan pleura menunjukkan tes Rivalta positif yang berarti efusi pleura eksudativa dan sitologi menunjukkan sel menyerupai sel LE.

Rheumatoid arthritis dan SLE adalah dua kelainan rematologi tersering dengan manifestasi pleura. Mekanisme efusi diyakini akibat deposisi kompleks imun dan pengikatan autoantibodi di mesotelium sehingga terbentuk respon inflamasi yang mengakibatkan peningkatan permeabilitas vaskular. Tidak ada pemeriksaan cairan pleura yang secara spesifik dapat membedakan SLE dengan efusi eksudat lainnya. Efusi pleura tipikal SLE biasanya berwarna kuning, dapat keruh atau serosanguin, dengan dominan sel neutrofilik atau berubah menjadi limfositik seiring perjalanan waktu dan kadar adenosin deaminase (ADA) umumnya tinggi. Hal tersebut membuat klinisi sulit membedakan SLE dari efusi akibat TB, emboli paru, gagal jantung, efusi parapneumoni, dan efusi akibat sindrom nefrotik.⁸ Titer komplemen yang rendah dan peningkatan titer ANA amat menunjang SLE sebagai etiologi efusi.^{9,10} Pada kasus ini, diagnosis SLE sebagai etiologi efusi pleura ditegakkan dengan hasil serum ANA dan anti dsDNA yang tinggi serta titer komplemen rendah.

SLE merupakan penyakit autoimun yang dapat menyerang berbagai organ tubuh. Tabel 1 menunjukkan kriteria klasifikasi terbaru dari EULAR/ACR 2018 dengan sensitivitas dan spesifisitas yang paling tinggi (96% dan 93%) dalam penegakan diagnosis SLE apabila mencapai

Case Report

skor minimal 10. Pasien pada kasus ini memenuhi kriteria diagnosis SLE menurut EULAR/ACR 2018 dengan skor 20 (delirium, efusi pleura, trombositopenia, C3 rendah, peningkatan anti dsDNA).

Tabel 1 Kriteria Klasifikasi SLE Menurut EULAR/ACR 2018²

Kriteria klinis	Skor	Kriteria imunologis	Skor
Gejala konstitusional Demam > 38.3°C	2	Antibodi antifosfolipid IgG anti kardioliipin > 40 GPL unit atau IgG anti β 2GP1 > 40 unit atau Lupus antikoagulan positif	2
Gejala kulit Alopesia tanpa parut	2	Level komplemen C3 atau C4 rendah*	3
Ulkus oral	2	C3 dan C4 rendah pada saat bersamaan	4
Diskoid lupus atau kutis subakut	4		
Kelainan kulit akut	6		
Gejala artritis Sinovitis atau nyeri \geq 2 sendi dan kaku sendi pagi hari \geq 30 menit	6	Antibodi spesifik Antibodi anti dsDNA* Antibodi anti-Smith	6 6
Gejala neurologis Delirium*	2		
Psikosis	3		
Kejang	5		
Gejala serositis Efusi pleura / pericardium*	5		
Perikarditis akut	6		
Gejala hematologi Leukopenia (< 4000/mm ³)	3		
Trombositopenia*	4		
Anemia hemolitik	4		
Gejala ginjal Proteinuria > 0.5 gr/24 jam	4		
Lupus nefritis kelas II atau V	8		
Lupus nefritis kelas III atau IV	10		

Keterangan :

Tanda * menunjukkan gejala yang dimiliki oleh pasien pada kasus ini.

Manifestasi neuropsikiatri SLE (NPSLE) pada pasien ini melibatkan sistem saraf pusat dan dominan psikiatrik dibandingkan gejala neurologis. Tidak ada standar baku emas untuk penegakan diagnosis NPSLE, diagnosis dilakukan secara *per-exclusionem* (menyingkirkan adanya etiologi lain). Gambaran CT scan pasien menunjukkan lesi infark namun menurut ahli neurologi lesi di daerah tersebut bukan merupakan penyebab manifestasi psikiatrik yang dominan sehingga diagnosis Neuropsikiatri SLE (NPSLE) pun dapat ditegakkan.

Case Report

Manifestasi kelainan hematologi pada pasien ini berupa anemia dan trombositopenia. Jenis anemia pada SLE meliputi anemia penyakit kronik (37 – 80%), anemia defisiensi Fe (33 – 35%), autoimun anemia hemolitik (4.6 – 14.4%), anemia hemolitik mikroangiopatik trombotik, dan lainnya. Trombositopenia ditemukan pada 10.9 – 17.9% pasien SLE. Mekanisme terjadinya trombositopenia pada SLE adalah akibat gangguan produksi sumsum tulang, sekuestrasi di limpa, dan destruksi trombosit di perifer oleh antibodi antiplatelet.^{1,11,12}

Manifestasi kelainan ginjal pada pasien ini berupa hematuria dan piuria, proteinuria 2+ namun belum memenuhi kriteria lupus nefritis. Nefritis lupus didefinisikan sebagai manifestasi klinis dan laboratorium yang memenuhi kriteria SLE yaitu proteinuria > 0,5 gr/24 jam atau > 3+ pada pemeriksaan urin dipstik dan/atau silinder seluler seperti eritrosit, hemoglobin, tubular, granular, dan kombinasinya. Adanya sedimen urin aktif (eritrosit > 5/LPB, leukosit > 5/LPB tanpa etiologi infeksi) dapat menggantikan pemeriksaan silinder seluler¹. Pemeriksaan kultur urin pasien ini menunjukkan hasil negatif sehingga infeksi saluran kemih sebagai etiologi hematuria dan piuria dapat disingkirkan. Biopsi ginjal tidak dilakukan pada pasien ini karena keterbatasan finansial sehingga tidak dapat ditentukan diagnosis lupus nefritis.

Perhimpunan Reumatologi Indonesia secara garis besar membedakan penentuan aktivitas derajat SLE berdasarkan ada tidaknya manifestasi ginjal (nefritis lupus). Penentuan derajat aktivitas SLE (non-renal) berdasarkan manifestasi klinis dan skor SLEDAI / MEX-SLEDAI dapat dilihat pada tabel 2.^{1, 2, 13,14}

Pasien pada kasus ini memiliki gejala berat (pleuritis berat dengan efusi pleura dan sindrom psikosis) serta memiliki skor SLEDAI sebesar 23 sehingga termasuk dalam kategori SLE berat. Pasien diberi penatalaksanaan terapi sesuai pedoman Perhimpunan Reumatologi Indonesia (2019) dan menunjukkan respon yang baik pada saat kontrol ke poliklinik.

Case Report

Tabel 2 Penetapan Derajat Aktivitas SLE (Non-Renal)^{1, 2, 13,14}

SLE ringan	SLE sedang	SLE berat
Alopesia difus	Alopesia dengan inflamasi kulit kepala	Asites
Artralgia	Demam	Enteritis
Mialgia	Artritis	Miositis
Kelelahan	Hepatitis	Mielopati
Ruam kulit yang berhubungan dengan lupus < 9% luas permukaan tubuh	Pleuritis, perikarditis	Neuritis optik
Ulkus oral	Ruam kulit 9 – 18% luas permukaan tubuh	Pleuritis berat dengan efusi Pleura *
Trombosit 50.000 – 100.000 /mm ³	Vaskulitis	Perikarditis dengan efusi perikardium berat
	Trombosit 20.000 – 50.000/mm ³	Psikosis*, sindrom delirium akut, serebritis
ATAU	ATAU	ATAU
SLEDAI < 6	SLEDAI 6 – 12	SLEDAI > 12*
ATAU	ATAU	ATAU
MEX-SLEDAI 2 - 5	MEX-SLEDAI 6 - 9	MEX-SLEDAI > 9

Keterangan :

Tanda * menunjukkan gejala yang ditemukan pada pasien kasus ini.

Simpulan

Diagnosis SLE perlu dipertimbangkan pada kasus efusi pleura dengan riwayat trombositopenia kronis dan kelainan psikiatris. Penatalaksanaan SLE berat secara dini dan tepat akan memberikan prognosis yang baik.

Daftar Pustaka

- Sumariyono, Kalim H, Setyohadi B, Hidayat R, Najirman, Hamijoyo L, et al. Diagnosis dan Pengelolaan *Systemic Lupus Erythematosus* . Edisi Revisi dari Diagnosis dan Pengelolaan *Systemic Lupus Erythematosus* 2011. Perhimpunan Reumatologi Indonesia: 2019.
- Hannah HB. Systemic Lupus Erythematosus. Dalam: Fauci AS, Braunwald E, Kasper DL, Hauser SL, Longo DL, Jameson JL et al, editor. Harrison's Principles of Internal Medicine. Edisi ke-20. Vol 2. New York: Mc. Graw-Hill: 2019. p. 1886-99.
- Alkhotani A. Neuropsychiatric Lupus. Sultan Qaboos Univ Med J. 2013 Feb; 13(1): 19–25. [diunduh 27 Februari 2013]. Tersedia dari: <https://www.ncbi.nlm.nih.gov/pmc/articles/PMC3616793>.
- Helmi L. Manifestasi Sistemik Lupus Eritematosus pada Paru. Dalam: Majalah Kedokteran Nusantara. 2008;41:1
- Dubois EL, Tuffanelli DL. Clinical manifestations of systemic lupus erythematosus: computer analysis of 520 cases. JAMA 190: 114-119, 1964. [PubMed] [Google Scholar].
- Good JT, King TE, Antony VB, Sahn SA. Lupus pleuritis. Clinical features and pleural fluid characteristics with special reference to pleural fluid antinuclear antibodies. Chest 84: 714-718, 1983. [PubMed] [Google Scholar].
- Porcel JM, Esquerda A, Vives M, et al. Etiology of pleural effusions: analysis of more than 3,000 consecutive thoracenteses. Arch Broncopneumol 2014;50:161-5.[PubMed].

Case Report

8. So C, Imai R, Tomishima Y, Nishimura N. Bilateral Pleuritis as the Initial Symptom of Systemic Lupus Erythematosus: A Case Series and Literature Review. *Intern Med.* 2019; 58(11): 1617–20. [diunduh 1 Februari 2019]. Tersedia dari : doi: 10.2169/internalmedicine.1886-18.
9. He T, Oh S. Diagnostic Approach to Pleural Effusion. [diunduh 21 Desember 2018]. *AMJ.*2018;3. Tersedia dari : <https://amj.amegroups.com/article/view/4753/html>.
10. Dellaripa PF, Danoff SK. Pulmonary manifestations of systemic lupus erythematosus in adults. [diunduh 1 April 2020]. Tersedia dari: <https://www.uptodate.com/contents/pulmonary-manifestations-of-systemic-lupus-erythematosus-in-adults>.
11. Fayyaz A, Igoe A, Kurien B, Danda D, James JA, Stafford HA, Scofield RH. Hematological manifestations of Lupus. Tersedia dari: *Lupus Sci Med.* 2015; 2(1): e000078 doi: 10.1136/lupus-2014-000078.
12. Schur P, Berliner N. Hematologic Manifestation of Systemic Lupus Erythematosus. [diunduh 15 Januari 2020]. Tersedia dari: <https://www.uptodate.com/contents/hematologic-manifestations-of-systemic-lupus-erythematosus>.
13. Bartels CM. Systemic Lupus Erythematosus (SLE) treatment and management. [diunduh 18 Maret 2020]. Tersedia dari : <https://emedicine.medscape.com/article/332244-treatment>.
14. Kuhn A, Bonsmann G, Anders HJ, Herzer P, Tenbrock K, Schneider M. The Diagnosis and Treatment of Systemic Lupus Erythematosus. [diunduh 19 Juni 2015]. Tersedia dari: *Journal List Dtsch Arztebl Int.* 2015;112(25) JunPMC455887.