

Research Article

Cytopathology Lymphadenopathy Feature in HIV Positive Patient: Diagnosis Tools Comorbidities

Hasrayati Agustina, Yenni Wisudarma, Ris Kristiana, Bethy S. Hernowo

*Anatomical Pathology Department
Faculty of Medicine, Padjadjaran University- Hasan Sadikin Hospital
Jl. Pasteur 38, Bandung 40161 Indonesia
Email: hasrayati@unpad.ac.id*

Abstract

Lymphadenopathy is enlarged lymph nodes caused by infection, inflammation or malignancy. On HIV positive patients, lymphadenopathy is one of the most common clinical manifestations and it is usually persistent. Fine-needle aspiration biopsy (FNAB) is an effective cytology technique in determining the diagnosis of lymphadenopathy. This study aimed to describe the cytopathology of lymphadenopathy in HIV positive patients. This is a descriptive study of 21 cases of lymphadenopathy in patients with HIV positive who underwent FNAB examination in Anatomical Pathology Department of Dr. Hasan Sadikin Hospital between 2013-2014. Medical data was taken from the patient medical records including age, sex, location, size and cytopathological diagnosis. Cytopathology overview of FNAB specimens were reassessed by 2 pathologists. In this study, lymphadenopathy in HIV positive patients were mainly found in men (n = 15.71%) with an average age between 20-30 years. The most frequent location was the neck (n = 20.95.2%). The lymph nodes size were found between 0.5-3 cm. Most diagnosis was tuberculous lymphadenitis (n = 15.71%) with the most common cytology feature was granulomatous lymphadenitis (n = 5.33.3%) and suppurative lymphadenitis (n = 5.33.3%). FNAB examination in lymphadenopathy is very helpful to identify the cause of infection in HIV positive patients.

Keywords: FNAB, HIV, lymphadenopathy, cytopathology

Research Article

Gambaran Sitopatologi Limfadenopati pada Penderita Positif HIV: Alat Bantu Diagnosis Penyakit Penyerta

Hasrayati Agustina, Yenni Wisudarma, Ris Kristiana, Bethy S Hernowo

Departemen Patologi Anatomi
Fakultas Kedokteran Universitas Padjadjaran / RSUP. Dr. HasanSadikin Bandung
Jl. Pasteur 38, Bandung 40161 Indonesia
Email: hasrayati@unpad.ac.id

Abstrak

Limfadenopati merupakan pembesaran kelenjar getah bening (KGB) yang dapat disebabkan oleh infeksi, inflamasi, atau keganasan. Pada penderita positif HIV, limfadenopati merupakan salah satu manifestasi klinis yang paling sering terjadi, biasanya bersifat persisten. Biopsi aspirasi jarum halus (BAJAH) disertai pemeriksaan sitologi pada KGB dinilai efektif dalam menentukan diagnosis awal limfadenopati. Penelitian ini bertujuan untuk mengetahui gambaran sitopatologi limfadenopati pada penderita positif HIV. Penelitian ini merupakan penelitian deskriptif terhadap 21 kasus limfadenopati pada penderita positif HIV yang dilakukan tindakan BAJAH di Bagian Patologi Anatomi RSUP dr.Hasan Sadikin Bandung periode 2013-2014. Data penderita diambil dari rekam medis meliputi usia, jenis kelamin, lokasi, ukuran dan diagnosis sitologi. Gambaran sitopatologi dari arsip sediaan apus BAJAH dinilai ulang oleh 2 orang ahli patologi. Pada penelitian ini, limfadenopati pada penderita positif HIV terutama ditemukan pada laki-laki (n=15; 71%) dengan usia rata-rata antara 20-30 tahun. Lokasi yang paling sering adalah leher (n=20; 95,2%). Ukuran KGB yang ditemukan antara 0,5-3 cm. Diagnosis terbanyak adalah limfadenitis tuberkulosa (n=15; 71%) dengan gambaran sitologi yang sering ditemukan adalah *granulomatous lymphadenitis* (n=5; 33,3%) dan *suppurative lymphadenitis* (n=5; 33,3%). Pemeriksaan sitopatologi BAJAH pada kasus limfadenopati sangat membantu untuk dapat mengidentifikasi berbagai penyebab infeksi pada penderita HIV.

Kata kunci: BAJAH, HIV, limfadenopati, sitopatologi

Research Article

Pendahuluan

Acquired Immunodeficiency Syndrome (AIDS) merupakan suatu kumpulan gejala yang dikaitkandengan rendahnya sel CD4 dan pertama kali ditemukan di Amerika Serikat pada tahun 1983.^{1,2} Pada tahun 1984, telah ditentukan *Human Immunodeficiency Virus* (HIV) sebagai agen penyebab penyakit AIDS². HIV menyerang limfosit dan menyebabkan infeksi kronis yang dapat menghancurkan sistem imun individu secara progresif yang disebut sebagai AIDS.¹ Insidensi infeksi HIV mengalami peningkatan setiap tahun dan paralel dengan peningkatan frekuensi tuberkulosis baik pulmonari maupun ekstrapulmonary terutama limfadenitis.³ Di Indonesia, berdasarkan data Kementerian Kesehatan Republik Indonesia pada tahun 2013, ditemukan jumlah kasus penderita HIV sebanyak 29.037 orang dan sebanyak 5.068 orang telah di diagnosis sebagai AIDS. Dari data tersebut, penyakit penyerta yang sering pada penderita HIV/AIDS adalah kandidiasis, diare, tuberkulosa, toksoplasmosis, dermatitis dan limfadenopati generalisata persisten.⁴

Limfadenopati didefinisikan sebagai pembesaran kelenjar getah bening (KGB) baik generalisata maupun lokal dengan ukuran >0,5 cm.⁵ Salah satu manifestasi klinis yang paling sering pada penderitapositifHIV pada semua stadium adalah limfadenopati dengan berbagai patogenesis penyebabnya⁶. Pada penderita HIV/AIDS terjadi imunodefisiensi berat (ditandai dengan berkurangnya jumlah CD4+) yang disertai dengan infeksi oportunistik atau keganasan.⁶

Biopsi aspirasi jarum halus (BAJAH) dengan pemeriksaan sitopatologi telah cukup dikenal dan merupakan metode yang efektif dalam membantu menentukan diagnosis berbagai kasus penyakit dengan limfadenopati.³ Pada berbagai kasus dengan limfadenopati, pemeriksaan sitopatologi BAJAH dapat membantu untuk membedakan antara infeksi, metastasis suatu keganasan, atau limfoma maligna.⁷ Pada kasus-kasus infeksi umumnya tidak diindikasikan untuk biopsi eksisi, hanya *follow-up* dan diberikan terapi oral sesuai indikasi.⁷ Pemeriksaan BAJAH juga relatif murah, cepat dan memiliki risiko yang rendah. Penelitian ini bertujuan untuk mengetahui gambaran sitopatologi BAJAH pada kasus limfadenopati pada penderita positifHIV di RSUP dr. Hasan Sadikin Bandung.

Metode

Penelitian ini merupakan penelitian retrospektif deskriptif terhadap limfadenopati pada penderita positif HIV yang dilakukan pemeriksaan BAJAH di Departemen Patologi Anatomi RSUP dr. Hasan Sadikin Bandung periode 2013-2014. Seluruh data penderita diambil dari rekam medis meliputi usia, jenis kelamin, lokasi, ukuran, dan telah didiagnosis oleh klinisi sebagai suatu suspek limfadenitis tuberkulosa. Seluruh sampel yang diteliti merupakan sampel sediaan apus yang berasal dari BAJAH dengan menggunakan jarum no 25-27, diapus pada kaca

Research Article

objek dan kemudian dipulas dengan *papanicolaou* (PAP) dan *May-Grunwald Giemsa*. Sediaan apus dari penderita tersebut dinilai ulang oleh 2 (dua) orang ahli patologi untuk melihat gambaran sitopatologi. Penilaian diagnosis sitopatologi suatu limfadenitis tuberkulosa, limfadenitis non spesifik, maupun *granulomatous lymphadenitis* yang disebabkan oleh histoplasmosis berdasarkan reaksi jaringan yang ditemukan pada sediaan apus. Seluruh sampel yang diteliti tidak ada yang dilakukan biopsi eksisi, dan telah diberikan terapi oral sesuai dengan diagnosis BAJAH. Epitelioid histiosit, gambaran nekrosis, sel-sel limfosit, dan *giant cell* merupakan kriteria gambaran sitopatologi yang umum pada pasien dengan limfadenitis tuberkulosa.⁷ Sedangkan untuk gambaran sitopatologi limfadenitis non spesifik tidak ditemukan gambaran epitelioid histiosit melainkan sel-sel limfosit dan histiosit. Epitelioid histiosit merupakan suatu modifikasi histiosit dengan gambaran inti yang memanjang, atau melekok dan terletak di sentral dengan kromatin halus, epitelioid tersebut dapat berkelompok membentuk granuloma atau tersendiri.⁷ Histoplasmosis pada gambaran sitopatologi menunjukkan banyaknya spora intraselular dengan ukuran kurang dari 2-5 mikron berbentuk bulat disertai dengan tonjolan pada bagian tepi (pewarnaan giemsa). Pada pewarnaan PAP terlihat gambaran “halo” di dalam sitoplasma makrofag.⁷

Hasil

Jumlah penderita positif HIV dengan limfadenopati yang telah dilakukan tindakan BAJAH di Departemen Patologi Anatomi RSUP dr.Hasan Sadikin Bandung periode 2013-2014 adalah sebanyak 21 orang (tabel 1). Diagnosis sitopatologi yang ditemukan pada penelitian ini adalah limfadenitis tuberkulosa, limfadenitis non spesifik dan limfadenitis granulomatosa e.c Histoplasmosis.

Diagnosis limfadenitis tuberkulosa terdapat pada 15 (71%) kasus penderita HIV positif dengan gambaran sitologi pada penelitian ini adalah *necrotizing granulomatous lymphadenitis*, *granulomatous lymphadenitis*, *necrotizing lymphadenitis*, dan *necrotizing suppurative lymphadenitis*.^{2,8} (Tabel 2)

Diagnosis limfadenitis non spesifik terdapat pada 5 (24%) kasus dengan gambaran sitopatologi menunjukkan dominasi populasi sel limfosit dan makrofag tanpa gambaran granuloma atau nekrosis perkijuan. Pada 1(5%) kasus tampak adanya infeksi jamur yaitu histoplasmosis dengan gambaran sitopatologi ditemukan spora diantara populasi sel limfosit.

Research Article

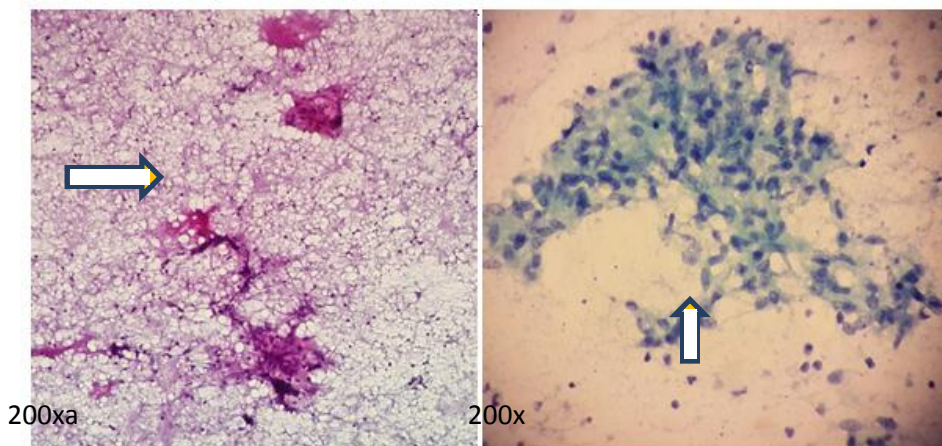
Tabel 1 Data Karakteristik Penderita HIV Positif dengan Limfadenopati

Karakteristik	Jumlah	Presentasi
Jenis kelamin		
Laki-laki	15	71%
Perempuan	6	29%
Usia		
20-30 tahun	11	52%
31-40 tahun	9	43%
41-50 tahun	1	5%
Lokasi		
<i>Colli dextra</i>	9	43%
<i>Colli sinistra</i>	6	28%
<i>Colli bilateral</i>	5	5%
<i>Axilla sinistra</i>	1	24%
Ukuran		
0,5-1 cm	10	48%
1,5-2 cm	7	33%
2,5-3 cm	3	14%
>3 cm	1	5%
Diagnosis		
Limfadenitis tuberkulosa	15	71%
Limfadenitis non spesifik	5	24%
Granulomatous lymphadenitis e.cHistoplasmosis	1	5%

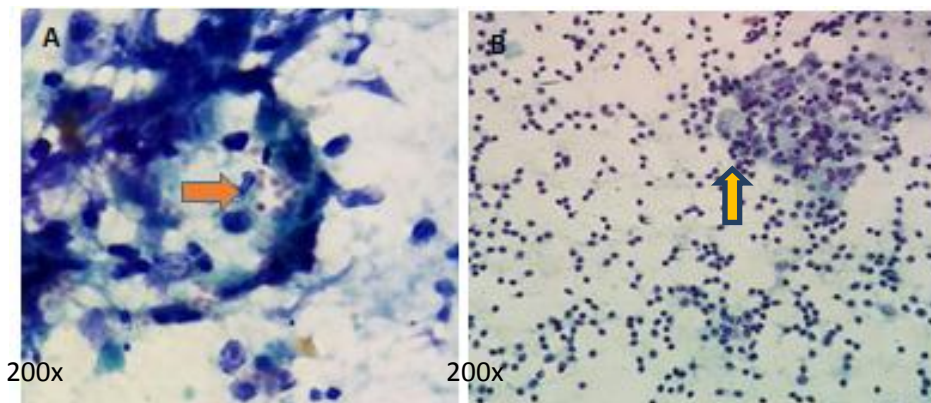
Tabel 2 Pola Gambaran Sitopatologi Limfadenitis Tuberkulosa

Pola	Jumlah	Persentase
<i>Necrotizing granulomatous lymphadenitis</i>	2	13,4%
<i>Granulomatous lymphadenitis</i>	5	33,3%
<i>Necrotizing lymphadenitis</i>	3	20%
<i>Necrotizing suppurative lymphadenitis</i>	5	33,3%

Research Article



Gambar 2A *Necrotizing Lymphadenitis* pada Limfadenitis Tuberkulosa (Pembesaran 200x), **B** *Granulomatous Lymphadenitis* pada Limfadenitis Tuberkulosa (Pembesaran 200x).



Gambar 3 A Histoplasmosis (Pembesaran 200x), **B** Limfadenitis Non Spesifik (Pembesaran 200x).

Diskusi

Berdasarkan data penelitian ini diketahui bahwa jumlah penderita HIV positif dengan limfadenopati paling banyak terdapat pada laki-laki ($n=15,71\%$) dan berusia rerata usia 20-30 tahun (51%). Hal ini sama dengan penelitian yang dilakukan oleh Shenoy dkk yang menunjukkan usia rata-rata kasus penderita positif HIV dengan limfadenopati pada *cervical* yang tersering antara usia 25-30 tahun.⁹ Pada berbagai negara dengan epidemik HIV, terutama India maupun Afrika, peningkatan kasus limfadenopati berhubungan dengan kelompok usia

Research Article

yang aktif secara seksual.⁸ Ada penelitian ini, lokasilimfadenopati yang sering adalah *colli (cervical node)*, sama dengan penelitian yang dilakukan oleh Laishram dkk, dan Sawhney.^{8,10}

Pada penelitian ini, limfadenitis tuberkulosa merupakan penyebab yang paling sering pada penderita HIV positif dengan limfadenopati (n=15, 71%) pada BAJAH. Laishram dkk melakukan penelitian pada 62 sampel BAJAH penderita positif HIV dengan limfadenopati. Hasilnya menunjukkan diagnosis yang paling sering adalah limfadenitis tuberkulosa (n=27,42,19%).⁸ Beberapa penelitian lain yang dilakukan sebelumnya juga menunjukkan diagnosis yang sama antara lain Shenoy dkk⁹ sebanyak 50%, Jayagram dkk(10) (53,84%), Vanisri dkk¹²(58,3%), dan Kamana dkk (57,67%)¹³. Gambaran sitopatologi yang ditemukan pada penelitian ini paling banyak adalah *granulomatous lymphadenitis* (n=5, 33,3%), dan *necrotizing suppurative lymphadenitis* (n=5, 33,3%). Laishram dkk mengobservasi pola gambaran sitopatologi pada penderita HIV/AIDS yang di diagnosis sebagai limfadenitis tuberkulosa yaitu: a) *Granulomatous lymphadenitis* yang menunjukkan gambaran granuloma tanpa ditemukan *giant cell*; b) *Caseating granulomatous* yang menunjukkan gambaran klasik granuloma epitelioid, *giant cell*, dan nekrosis; c) *Necrotizing lymphadenitis* menunjukkan degenerasi sel epitelioid dengan latar belakang nekrosis; d) *Necrotizing and suppurative lymphadenitis* menunjukkan degenerasi epitelioid dan ditemukan banyak netrofil dengan latar belakang nekrosis.⁸ Diagnosis sitologi definitif pada limfadenitis tuberkulosa pada sediaan apus dinilai dari gambaran *necrotizing granuloma* dengan atau tanpa *giant cell*.⁸ Gupta dkk² juga melakukan observasi pola gambaran sitologi yang hampir sama hanya secara definisi gambaran *caseating granuloma* pada limfadenitis tuberkulosa diganti dengan *necrotizing granulomatous lymphadenitis*.

Terdapat 2 kriteria gambaran patologi spesifik dari limfadenitis tuberkulosa yaitu pembentukan nekrosis perkijuan, dan granuloma. Tipikal granuloma dengan nekrosis perkijuan sedikit ditemukan pada penderita positif HIV stadium lanjut dengan limfadenitis tuberkulosa. Hal ini disebabkan karena fungsi sel T yang penting dalam pembentukan granuloma epitelioid menurun. Pada penderita HIV positif stadium lanjut dengan limfosit CD4+ yang semakin menurun, tidak terdapat pembentukan sel epitelioid melainkan pembentukan makrofag *foamy*.¹

Penelitian ini juga terdapat 5 (24%) kasus yang didiagnosis sebagai limfadenitis nonspesifik. Penelitian ini hampir sama dengan penelitian yang dilakukan oleh Laishram dkk yaitu sebanyak 18 (28,12%) dari 62 kasus. Gambaran limfadenitis non spesifik paling sering ditemukan di berbagai penelitian di negara Barat.² Limfadenitis non spesifik pada penderita positif HIV pada penelitian ini dapat disebabkan oleh etiologi yang lain. Gambaran histopatologi berbagai LA penderita HIV positif bervariasi tergantung dari durasi lesi. Pada stadium awal, terdapat gambaran reaktif hiperplasia florid dengan karakteristik adanya

Research Article

pembesaran KGB dengan *centrum germinativum* yang hiperplastis. Stadium *intermediate* terjadi involusi *centrum germinativum*, deplesi sel limfoid, dan proliferasi pembuluh darah. Stadium akhir, terdapat gambaran hialinisasi di sekitar *centrum germinativum*, deplesi sel limfoid, sebukan sel plasma, dan proliferasi pembuluh darah.² Pada sediaan apus sitopatologi BAJAH, tidak dapat membedakan stadium histopatologi secara definitif, sehingga dalam mendiagnosis cukup dinilai sebagai limfadenitis non spesifik, dengan gambaran sitologi terdiri dari populasi limfosit yang tersebar disertai makrofag.

Satu kasus yang ditemukan pada penelitian ini adalah limfadenopati yang disebabkan oleh infeksi jamur (histoplasmosis). Histoplasmosis adalah infeksi oportunistik yang disebabkan oleh jamur *histoplasmosis capsulatum* dan umum terjadi pada penderita HIV/AIDS. Ukuran jamur tersebut kecil sekitar 5-15 µm dan mempunyai hifa.⁸ Penyebarannya melalui spora yang terhirup, dan dapat tumbuh dalam aliran darah penderita yang memiliki sistem kekebalan tubuh yang rusak dan berkembang pada berbagai organ. Tindakan BAJAH pada KGB adalah investigasi yang penting pada penderita HIV positif karena infeksi oportunistik yang disebabkan oleh bakteri maupun jamur dapat diidentifikasi, dan dapat menjadi informasi yang berguna bagi para klinisi untuk dapat menentukan terapi selanjutnya.⁸

Simpulan

Limfadenitis tuberkulosa merupakan penyebab yang paling sering ditemukan pada penderita HIV positif dengan limfadenopati. Pemeriksaan sitologi BAJAH pada kasus limfadenopati sangat membantu untuk dapat mengidentifikasi berbagai kasus infeksi oportunistik pada penderita HIV positif.

Daftar Pustaka

1. Naveen K, Uday B, Nayak. Clinico-pathological correlation of lymphadenopathy in hiv positive patients. Journal of Evidence Based Med and Healthcare. 2015;2(28):4099-106.
2. Gupta P, Singh K. Fine needle aspiration cytology of lymphadenopathy in hiv-infected patients. JC Science. 2014;16(1):24-8.
3. Mohapatra RP, Janmeja KA. Tuberculous lymphadenitis. JAPI. 2009;57:585-90.
4. Laporan Situasi Perkembangan HIV dan AIDS di Indonesia. 2013.
5. Jacobs W. The problem of hiv-related lymphadenopathy; lymphadenopathy is a common condition in patients with hiv infection. CME.2010;28(8):364-6.
6. Hadadi A. Frequency and etiology of lymphadenopathy in iranian hiv/aids patients. Asian Pac J Trop Biomed. 2014;4(Suppl 1):S171-S6.
7. Orell RS, Sterrett FG. Fine needle aspiration cytology. Edisi 5. Churchill Livingstone, Elsevier; 2012.hlm. 77.
8. Laishram RS, Devi RT, Khurajam S, Devi KR, Khurajam S, Sharma LDC. Fine needle aspiration cytology of hiv-related lymphadenopathy in manipur. JIACM. 2014;15(2):111-5.
9. Shenoy R, Kapadi S, Pai K. Fine needle aspiration diagnosis in hiv-related lymphadenopathy in mangalore, india. Acta Cytol. 2002;46(1):35-9.
10. Sawhney MC. Lymphoreticular involvement in human immunodeficiency virus infection. MJAFI. 2008;64:4-6.
11. Jayaram G, Chew M. Fine needle aspiration cytology of lymph nodes in hiv infected individuals. Acta Cytol. 2000;44(6):960-6.
12. Vanistri H, Nandini N, Sunila R. Fine needle aspiration findings in human immunodeficiency virus lymphadenopathy. Indian J Pathol Microbiol. 2008;51(4):481-4.

Research Article

13. Kamana N, Wanchu A, Sachdeva R. Tuberculosis is leading cause of lymphadenopathy in hiv infected persons in india: results of fine needle aspiration analysis. *Scand J Infect Dis.* 2010;42(11-12):827-30.
14. Rajasekaran S. Tuberculosis cervical lymphadenitis in hiv positive and negative Patients. *Ind J Tub.* 2001;48:201-4.